

poradna

Jezdeckví **Veterinární poradna**

Máme ve stáji hřebce ČT, dva roky starého, který už měří kolem 170 cm, možná víc. Už nějakou dobu má dost velké nálevky na hleznech, po nočním ležení špatně vstává. Po pohybu nálevky trochu opadly, ale nedávno začal chodit do výběhu s dalším hřebcem, se kterým se honí, často jdou na zadní atd., a nálevky se podstatně zhoršily, vstávat skoro nemůže. Bylo nám doporučeno, že má začít chodit na lonž a vůbec trochu něco dělat, aby měl kontrolovaný pohyb. Ale je to správné, když je vidět, že pohyb mu nesvědčí? Mají se mu nohy nějak zateplovat, nebo spíš chladit vodou?

Nálevky na hleznech

Pokud se spojí dohromady věk, výška koně a stav jeho hlezen, hned mě napadne osteochondróza (odborně osteochondrosis dissecans = OCD). Jedná se o poruchu tvorby a vývoje kosti pod kloubní chrupavkou, projevující se jejím odumíráním, následným zhojením nebo naopak zhoršením stavu, který ústí až v odloučení části chrupavky do kloubu v podobě volného kloubního tělíska, „chipu“. Tento proces je provázen zánětem kloubu, který poznáme podle vzniku nálevky, bolestivosti, zhoršeného pohybu (či vstávání), zpočátku i podle zvýšené teploty kloubu. Pokud se nebude tento stav správně řešit, hrozí nebezpečí vzniku chronických problémů, známých jako artróza.

Osteochondróza postihuje mladé rostoucí koně, projeví se většinou ve věku od 0,5 do 2 let, i když začít může dřív. Jedná se často o rychle rostoucí koně s genetickou predispozicí vysoké kohoutkové výšky v dospělosti, v našich podmínkách jsou to například moderní teplokrevná plemena. Pro vznik osteochondrózy je však zapotřebí i dalších faktorů, kterými jsou často nadměrné krmení rostoucího koně, nevyvážený poměr minerálů (před-


vším nedostatek vápníku a nadbytek fosforu, či nedostatek mědi a zinku), nepřiměřený pohyb nebo úraz kloubu. Postižené bývají nejvíce klouby hlezenní, kolenní a ramenní.

V první řadě je třeba zjistit, zda se skutečně jedná o osteochondrózu. V tom případě se hlezenní klouby pečlivě zrentgenují, zkušený veterinář na snímku zjistí rozsah případného poškození kloubu a podle toho bude volit léčbu a další management koně.

V případě těžkého poškození se zvolí operativní řešení.

V případě lehčího poškození - a také do té doby, než se snímky hlezen udělají - se zvolí „léčba“ symptomatická a především se upraví krmení a pohybový režim koně. Veterinární zásah bude pravděpodobně spočívat v podání protizánětlivého léku, který zmírní zánět a bolest v kloubu, ale nevyřeší případné poškození chrupavky a kosti. K tomuto účelu veterinář doporučí nejvhodnější chondroprotektivum (pravděpodobně formou krmného doplňku, možná i injekčně).

Na vás bude provést zásadní změnu krmení, kdy je třeba výrazně omezit přísun energie - tedy ubrat jádra na minimum, minimalizovat



Levé hlezno zdravé, pravé hlezno změněné následkem osteochondrózy: nálevka (červená šipka), celkově zvětšený hlezenní kloub (modrý kroužek).

i přísun kvalitní trávy, vojtěšky či jetele a krmní koně stavět na kvalitním luční seně. Cílem je výrazně zpomalit či zastavit další růst a mohutnění koně.

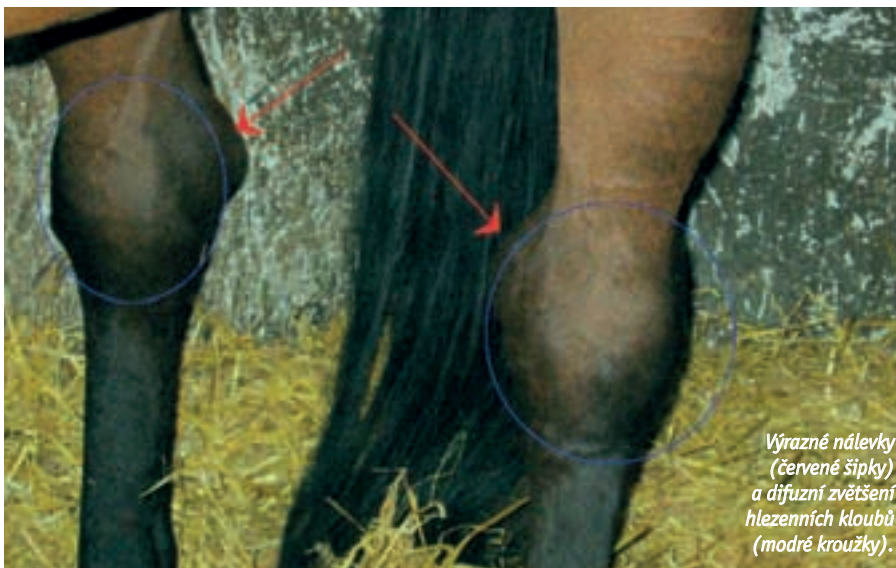Dále je třeba podávat koni takové krmivo, které má velmi dobře vyvážené množství i poměry vápníku a fosforu (u rostoucího koně asi 2,5:1), dostatek stopových prvků (především mědi a zinku). V tomto případě se můžete obrátit na některého z kvalitních prodejců krmných směsí pro koně a doporučit si sestavit krmnou dávku přímo pro vaše účely. Vitamínově-minerální doplněk zde bude nutností, protože seno s minimální dávkou jádra (ať už obilovin či speciálních granulí) nedokáže pokrýt potřeby mladého organismu na tyto prvky.

Dalším bodem bude pohybový režim koně. Než se vyřeší zánět v kloubech, je třeba zamezit jejich dalšímu dráždění a přetěžování. Pohyb koně by měl být omezen na minimum. Nefandím klidu v boxu, ale určitě bych doporučila velmi malý výběh (v němž kůň nemůže příliš běhat), ideálně takový, ve kterém by byl ještě s nějakým klidným „kamarádem“ - z psychologického hlediska to považuji za nutnost aspoň na část dne. Rozhodně nedoporučuji lonžování, protože to hlezenní klouby zatěžuje, pokud budete chodit s koněm na lehké krokové procházky na ruce, pak až tehdy, když koně přestanou hlezna bolet. Co se týče budoucnosti (kdy obsedat, jak jezdit apod.), bude záležet na dalším vývoji situace a momentálně je zbytečné na to myslet.

Hlezna mu můžete masírovat například kostivalovým gelem, po domluvě s veterinářem lze zkusit podávat homeopatika, například arnica montana či polykompozitní Traumeel.

Podle závažnosti současného stavu a dalšího managementu se kůň může vyléčit, ale jsou případy, které končí artrózou kloubu a velmi špatnými vyhlídkami na další jezdecké využití. Z tohoto důvodu je nutná situaci považovat za vážnou a je třeba začít jednat.

MVDr. Dominika Švehlová
Foto archiv autorky



Výrazné nálevky (červené šipky) a difúzní zvětšení hlezenních kloubů (modré kroužky).